Tendinitis der langen Bizepssehne

Die Erkrankungen im Subakromialraum (Gleitlager unter dem Schulterdach und der Rotatorenmanschette) können trotz verschiedener Ursachen sehr ähnliche Symptome verursachen. Daher wird hier auch der Ausdruck "Subakromial-Syndrom" oder "Subakromiales Schmerzsyndrom, SAS" als Oberbegriff verwendet.

Im Rahmen dieser Erkrankung tritt häufig auch eine Entzündung der langen Bizepssehne (Tendinitis) auf. Die Sehne des langen Muskelkopfes des M. biceps brachii zieht zum Oberarm, durch eine Gleitrinne (Sulcus bicipitalis) in und durch das Schultergelenk, um dann am oberen Pfannenrand mit der Gelenklippe (Labrum) zu verschmelzen und zu anzusetzen. Der Verlauf ist dabei nahezu rechtwinklig am Ausgang der Gleitrinne und mechanisch stark beansprucht. Die Führung in der Gleitrinne gewährleistet ein starkes querverlaufendes Band (Ligamentum transversum) und eine Kombination der Sehnen und Bänder, welche das sogenannte „Pulley-System“ formen: oberer Anteil der Subskapularissehne (SCP), oberes glenohumerales Band (SGHL), Lig. coraco-humerale (LCH) und vordere Anteile der Supraspinatussehne (SSP). Die starke mechanische Beanspruchung, insbesondere bei maximalen Rotationsbewegungen des Armes in angehobener und abgespreizter Armposition können hier leicht zu einer mechanischen Reizung führen, die als nicht-bakterielle Entzündung der Bizepssehne symptomatisch wird.

Eine strukturelle Schädigung aller Strukturen, welche die Bizepssehne stabilisieren (SLAP-Region, Pulley-System), können sekundär ebenfalls zur Tendinitis führen.

Die Tatsache, dass die lange Bizepssehne in weiten Teilen im Schulter-Gelenk verläuft und von Gelenkflüssigkeit umspült wird, macht diese anfällig für alle entzündlichen Veränderungen und Erkrankungen, die die Gelenkschleimhaut und das Schultergelenk selber betreffen, z.B. Rheumatoide Arthritis, Adhäsive Kapsulitis, Omarthrose, Impingement-Syndrom...

Die Tendinitis der langen Bizepssehne äußert sich durch Schmerzen unterhalb des Schulterdaches bei Seithebung und Drehung des Armes, insbesondere bei Überkopf-Belastung und typischerweise auch durch Nachtschmerzen beim Liegen auf der Schulter. Oftmals kann man die Symptome durch direkten Druck auf die Gleitrinne am Oberarmkopf provozieren.

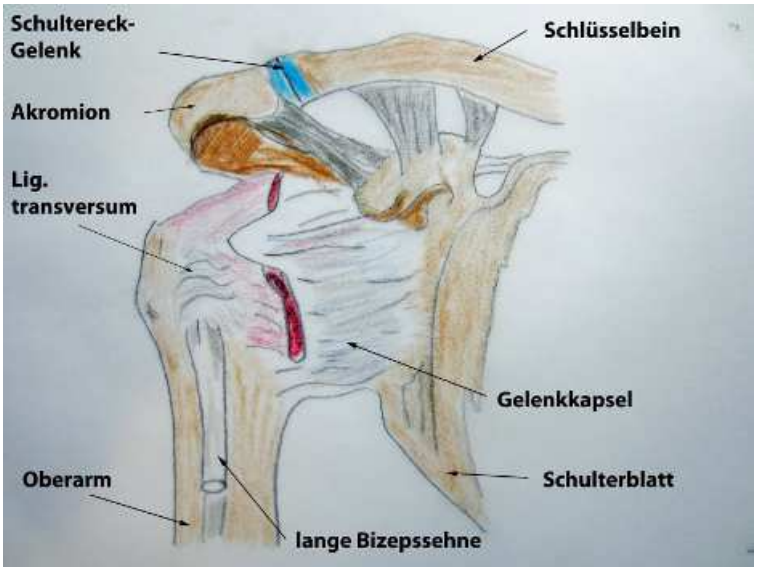

Abb. 1

Die mechanische Behinderung des freien Gleitens der Rotatorenmanschette unter dem Schulterdach (Akromion) kann zur Reizung und Entzündung der langen Bizepssehne führen.

Grundsätzlich kann die Entzündung der langen Bizepssehne zunächst konservativ behandelt werden. Eine Verbesserung der Funktion der Rotatorenmanschette und der Schulterblattführung durch den Krankengymnasten und Eigenübungen sind im Frühstadium oftmals erfolgreich und beeinflusst auch die Bizepssehne positiv. Die vorübergehende Gabe von entzündungs- und schmerzlindernden Medikamenten (NSAID) sorgt im Akutstadium für Beschwerdelinderung. Bei starken Schmerzen und im Akutstadium ist die Anwendung von lokalen Injektionen mit Kortisonzusatz sehr effektiv.

In hartnäckigen und sogenannten „therapie-refraktären“ Fällen kann eine operative Therapie notwendig werden. Sollte eine Operation notwendig werden, erfolgt diese endoskopisch („Schlüsselloch-OP“). Prinzipiell bieten sich zwei Verfahren an: (1) die Tenodese und die (2) Tenotomie der Sehne. Bei der Tenodese wird der intraartikuläre Teil der Sehne am Pfannenrand abgesetzt, zum Teil entfernt und der Stumpf am Oberrand der Gleitrinne am oder im Knochen fixiert. Bei der Tenotomie wird die Sehne am oberen Pfannenrand abgesetzt und gleitet spontan in den Kanal (Sulcus bicipitalis), wo sie sekundär einheilt und stabil wird. Bei der Tenotomie kann es unter Umständen zu einem völligen Zurückgleiten der Sehne bis tief in den Gleitkanal oder darüber hinaus kommen, eine sichtbare Vorwölbung des Bizepsbauches ist die Folge, gelegentlich treten auch vorübergehend Krämpfe im Muskel auf. Die absolute Beugekraft kann um 15% verringert sein, was sich jedoch im Alltag selten bemerkbar macht. Bei sehr schlanken Personen und Männern mit kräftigem Bizeps wird die mögliche kosmetische Veränderung, besonders im jüngeren Lebensalter als störend empfunden. Bei solchen Personen und Leistungssportlern wird daher oft die Tenodese der Sehne durchgeführt. In klinischen Studien ist diese jedoch häufiger mit Problemen behaftet, als die Tenotomie und die Zeit bis zur Einheilung nach etwa 3 Monaten muss mit kraftvoller Beanspruchung und Sport pausiert werden.

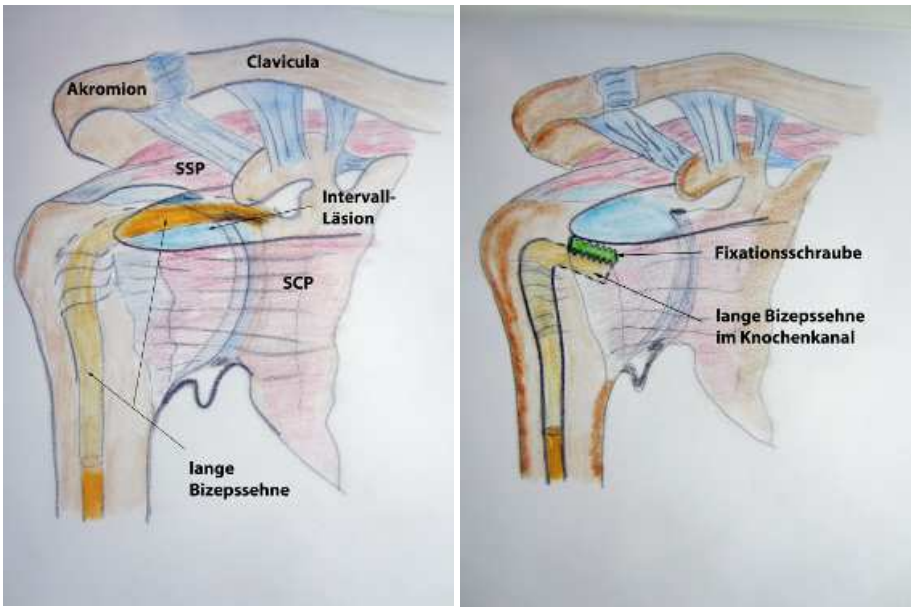

Abb.2

Links (A) Intervalläsion zwischen M. subscapularis (SCP) und supraspinatus (SSP) mit freiliegender langer Bizepssehne (ocker). Rechts (B) ist die Tenodese (Fixierung der Sehne) im Knochenkanal am Oberrand der Gleitrinne (Sulcus bicipitalis) mit einer Fixationsschraube (grün) erfolgt.

Eine solche Operation erfolgt in aller Regel unter einer schonenden Vollnarkose. Die OP-Dauer liegt bei etwa 30 Minuten. Häufig tritt die Tendinitis der langen Bizepssehne jedoch nicht als alleiniges Krankheitsbild auf sondern in Kombination z.B. mit dem Impingement-Syndrom und Rotatorenmanschetten-Läsionen, die in gleicher Sitzung versorgt werden. Eine schmerzstillende Injektion in die Nähe des Nervengeflechts durch unseren Anästhesisten (sogenannter Skalenus-Block) hilft, die postoperativen Schmerzen zu lindern und die Menge an zusätzlichen Medikamenten zu verringern.

Die erste krankengymnastische Übungsbehandlung ist am OP-Tag, die Entlassung am ersten oder zweiten Tag nach der Operation möglich.

Die Rehabilitationsphase nimmt etwa vier bis sechs Wochen in Anspruch. In dieser Zeit wird die Krankengymnastik fortgeführt. Sport ohne Schulterbelastung wie z.B. leichtes Joggen ist meist nach 2-3 Wochen wieder möglich. Sportarten mit hoher Schulterbelastung und Kraft sollten frühestens nach 6-12 Wochen nach Rücksprache mit dem Operateur wieder begonnen werden.